

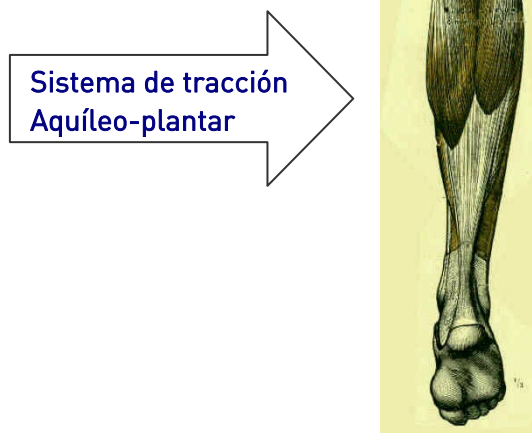


Lesiones del tendón de Aquiles

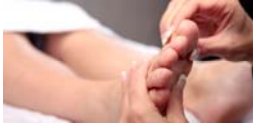Dr. José María Carnero Elías
Secretario de la Asociación Española de Podología (AEPODE)

Las lesiones más comunes que se presentan en esta zona de nuestra anatomía son bien conocidas por aquellas personas que practican actividades físicas de distinto nivel.

Se caracteriza por un dolor selectivo en el tendón de Aquiles, que es el que ocupa la parte posterior de nuestro tobillo en forma de cuerda gruesa cuyo final está en el calcáneo o talón.



Este gran sistema de tracción, potente y que actúa como vector de potencia en la palanca de segundo género que tiene su fulcro en las cabezas metatarsales (debajo de los dedos), es el responsable de la elevación del talón del suelo para iniciar cualquier movimiento, bien sea el caminar, salto o carrera.



Podología deportiva

Lesiones más frecuentes:

1. Tendinitis aquilea
2. Entesitis del Aquiles
3. Calcificaciones del tendón
4. Rotura del tendón

1. Tendinitis aquilea

Se observa dolor más o menos intenso en el cuerpo del tendón, observándose inflamación y pérdida del contorno.

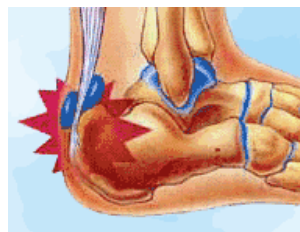
Etiología

Esta lesión puede estar causada por:

- **Anomalías metabólicas** (gota, reumatismo, etc.)
- **Cuadros infecciosos crónicos** (focos dentales, infecciones prostáticas, etc.)
- **Anomalías anatómicas** (isquiotibiales cortos, musculatura poco elástica, etc.)
- **Sobrecarga de entrenamiento** (terrenos muy rígidos, etc.)
- **Material inadecuado** (calzados sin absorción de impacto)
- **Anomalías técnicas** (desarreglos técnicos en el ejercicio con biomecánica inadecuada o marchas sustitutorias o antiálgicas)

2. Entesitis del Aquiles

Es el dolor producido en la zona que corresponde a la unión del tendón con el hueso del talón (calcáneo).



Etiología

Las causas más comunes son:

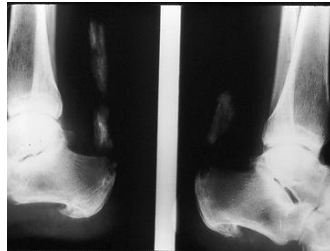- **Contrafuertes del calzado inadecuados** (por muy altos, muy rígidos o muy poco protegidos)
- **Pies cavo varos** (con marcha supinada o externa)
- **También podrían ser las citadas en la lesión anterior**



Podología deportiva

3. Calcificaciones del tendón

La calcificación del tendón se observa radiológicamente en los casos avanzados y en los casos más banales dichas calcificaciones son microscópicas con las consiguientes molestias.



Etiología

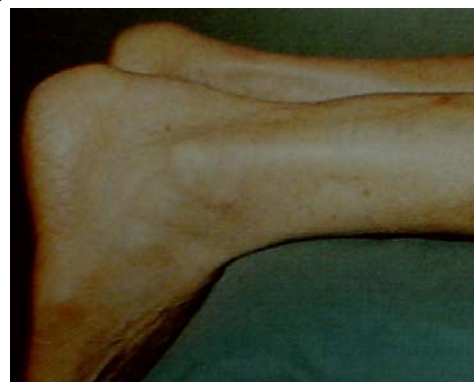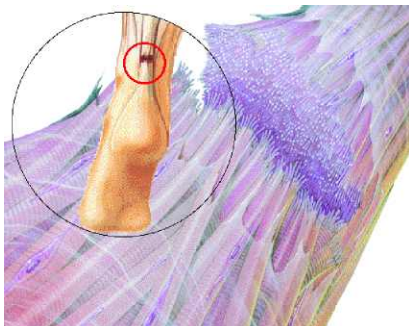
Esta lesión puede estar causada por:

- Fundamentalmente lesiones de larga evolución en el tiempo (crónicas)
- Anomalías metabólicas (gota, reumatismo, etc.)

4. Rotura del tendón

Puede ser **parcial** o **total**. Ésta última es la lesión más grave, cuya única solución es siempre quirúrgica.

En esta lesión **observaremos impotencia funcional** (no puede mover en flexión plantar el pie, además de dolor agudo e intenso).

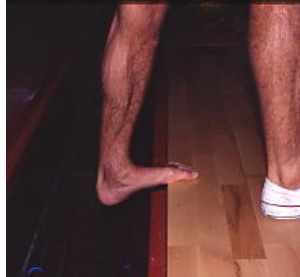



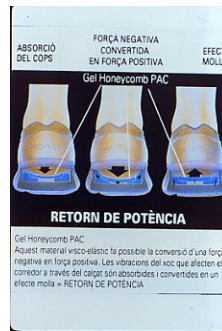Podología deportiva

Prevención

- a. Efectuar estiramientos y buen calentamiento (**muy importante**)



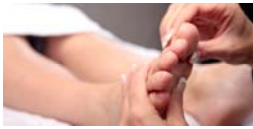- b. El uso de calzado adecuado a cada disciplina y terreno, así como la amortiguación.



- c. Pulir y mejorar las técnicas deportivas, además de las pautas de entrenamiento.

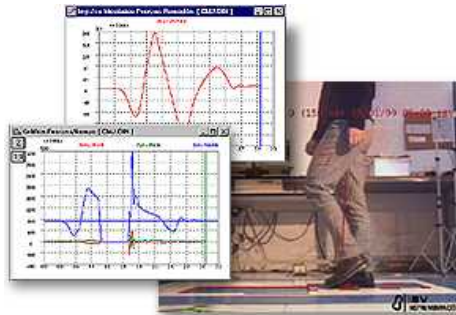


- d. Evitar el calzado muy plano (albarcas, chinas, náuticas etc.) para terrenos llanos y rígidos, especialmente urbanos.



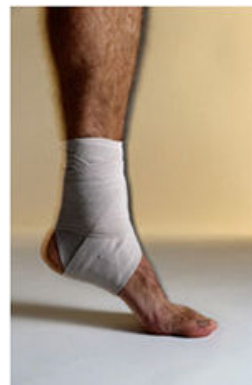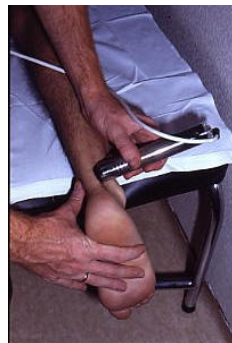
Podología deportiva

- e. Efectuar estudios de la marcha y el gesto deportivo por los especialistas en medicina deportiva o podología deportiva.



Tratamiento

- » En la fase aguda el reposo es esencial, así como la ayuda de **técnicas en fisioterapia** como electroterapia, inmovilizaciones, etc. según considere el rehabilitador o fisioterapeuta.



- » Si el cuadro es recidivante es importante intentar averiguar la causa y proceder a su corrección o compensación, bien sea en lo referente a la técnica deportiva (que se debe comentar con los preparadores y entrenadores) o por problemas biomecánicos que solventaremos mediante el estudio biomecánico y si procede compensaremos mediante ortesis plantares, taloneras, indicación de calzados adecuados, etc.

